

SOLARNA URTIKARIJA IZAZVANA VIDLJIVOM SVETLOŠĆU – REDAK KLINIČKI PRIKAZ

VISIBLE LIGHT-INDUCED SOLAR URTICARIA – A RARE CLINICAL PRESENTATION

Dunja KISIĆ, Lidija KANDOLF, Tanja TIRNANIĆ

Medicinski fakultet, Vojnomedicinska akademija, Klinika za kožne i polne bolesti, Beograd, Srbija

Faculty of Medicine, Military Medical Academy, Department of Dermatology and Venereology, Belgrade, Serbia

Correspondence: Dunja Kisić, E-mail: dunjakisic@gmail.com

UDK 616.514-07/-08

Sažetak

Uvod. Solarna urtikarija je redak oblik inducibilne fizičke urtikarije, koju karakteriše iznenadna pojava promena na koži u vidu eritema, urtika i svraba u roku od nekoliko minuta nakon izlaganja svetlosti. Akcioni spektar varira od ultraljubičaste do vidljive svetlosti, sa značajnim individualnim razlikama. Prikazali smo slučaj solarne urtikarije izazvan isključivo vidljivom svetlošću naglašavajući dijagnostičke izazove i značaj razlikovanja ovog entiteta od drugih češćih fotodermatoza. **Prikaz slučaja.** Pacijentkinja uzrasta 19 godina, kod koje se tokom dva meseca povremeno javljalo crvenilo praćeno osećajem svraba na trupu, licu i ekstremitetima i koje je trajalo 15–20 minuta. Fototestiranje ultraljubičastim A i ultraljubičastim B zračenjem bilo je negativno, dok je izlaganje vidljivoj svetlosti (svetlost projektora, na rastojanju od 10 cm, tokom 10 minuta) izazvalo crvenilo i urtike, čime je potvrđena solarna urtikarija izazvana vidljivom svetlošću. Laboratorijske analize, kao što su kompletna krvna slika, C-reaktivni protein i enzimi jetre bili su u granicama referentnih vrednosti. Analiza metabolizma porfirina učinjena je u cilju isključivanja porfirije. Imunološki testovi (antinuklearna anititela, extractable nuclear antigen panel) takođe su bili u referentnim granicama. Lečenje visokim dozama antihistaminika i stroga fotoprotekcija (zaštitni faktor od sunca 50+ i zaštitna odeća) obezbedili su zadovoljavajuću kontrolu simptoma. **Zaključak.** Ovaj slučaj ilustruje izuzetno redak oblik solarne urtikarije izazvane isključivo vidljivom svetlošću. Iako retko, ovo stanje može značajno narušiti svakodnevno funkcionisanje i kvalitet života. Rano prepoznavanje, sveobuhvatna dijagnostička evaluacija i pravovremeno započinjanje terapije su ključni za adekvatnu kontrolu bolesti.

Ključne reči: solarna urtikarija; svetlost; egzantem; pruritus; eritem; ishod lečenja; sredstva za zaštitu od sunca

Abstract

Introduction. Solar urticaria is a rare form of inducible physical urticaria, characterized by the sudden onset of erythema, wheals, and pruritus within minutes of light exposure. The action spectrum ranges from ultraviolet to visible light, with considerable interindividual variability. We report a case of visible light-induced solar urticaria, emphasizing the diagnostic challenges and the importance of differentiating it from other more common photodermatoses. **Case Report.** A 19-old-female patient presented with a two-month history of recurrent pruritic erythematous plaques on the trunk, face, and extremities, typically lasting 15–20 minutes. Phototesting with ultraviolet A and ultraviolet B light was negative, while exposure to visible light (projector lamp, 10 cm distance, 10 minutes) provoked pruritus and wheals, confirming solar urticaria induced by visible light. Laboratory investigations, including complete blood count, C-reactive protein, and liver enzymes, were normal. Porphyrin metabolism analysis excluded porphyrias. Immunological tests (antinuclear antibodies, extractable nuclear antigen screen) were also within normal ranges. Management with high-dose antihistamines and strict photoprotection (sun protection factor 50+ and protective clothing) provided satisfactory symptom control. **Conclusion.** This case illustrates an exceptionally rare form of solar urticaria triggered exclusively by visible light. Although uncommon, this condition may significantly impair daily functioning and quality of life. Early recognition, comprehensive diagnostic evaluation and timely initiation of antihistamines with rigorous photoprotection remain essential for adequate disease control.

Key words: Urticaria, Solar; Light; Exanthema; Pruritus; Erythema; Treatment Outcome; Sunscreening Agents

Uvod

Solarna urtikarija (SU) redak je oblik hronične inducibilne urtikarije i ubraja se u grupu fizičkih urtikarija [1]. Solarna urtikarija čini manje od 0,5% u odnosu na ostale oblike hronične urtikarije i oko 7% svih fotodermatoza [2]. Najčešće se javlja kod mladih odraslih osoba sa većom učestalošću kod žena [3]. Karakteriše se iznenadnom pojavom urtika, eritema i svraba na koži, nekoliko minuta nakon izlaganja ultraljubičastoj (UV) ili vidljivoj svetlosti [4]. Akcioni spektar, odnosno opseg talasnih dužina koji može izazvati simptome, veoma varira među pojedincima i može obuhvatiti UVA, UVB i vidljivu svetlost (talasne dužine od 280 nm do 600 nm) [5]. S obzirom na to da se SU retko javlja, treba je razlikovati od češćih fotodermatoza, kao što su polimorfni svetlosni osip, porfirije, fotosenzitivnost izazvana lekovima i fotosenzitivnost u sklopu sistemskih bolesti vezivnog tkiva [6]. Novije analize studija pokazuju da je vidljiva svetlost jedna od najčešćih komponenti akcionog spektra kod solarne urtikarije, što ukazuje na potrebu da fototestiranje na vidljivu svetlost bude obavezni deo dijagnostičkog algoritma [7,8]. U daljem tekstu ćemo predstaviti dokumentovan slučaj solarne urtikarije, izazvane dejstvom vidljive svetlosti, kako bismo ukazali na dijagnostički pristup, značaj fototestiranja i mogućnosti lečenja.

Prikaz slučaja

Devetnaestogodišnja pacijentkinja javila se zbog povremene pojave crvenila praćenog osećajem svraba tokom dva meseca. Promene su nastajale u roku od 5 do 10 minuta nakon izlaganja sunčevoj svetlosti, nezavisno od godišnjeg doba i spontano su se povlačile nakon 15–20 minuta. Urtike i eritematozni plakovi bili su dominantno lokalizovani na licu, dekolteu, ekstenzornim stranama gornjih ekstremiteta i trupu (**Slika 1**).

U ličnoj anamnezi nisu postojala hronična niti druga oboljenja od značaja, niti je pacijentkinja uzimala redovnu terapiju. Takođe, nije bilo podataka o porodičnoj istoriji fotodermatoza ili atopije. Inicijalnim fizikalnim pregledom nisu uočene promene na koži ali je uočena pojava dermografizma.

Sprovedena je sveobuhvatna dijagnostička obrada. Fototestiranje je urađeno prema

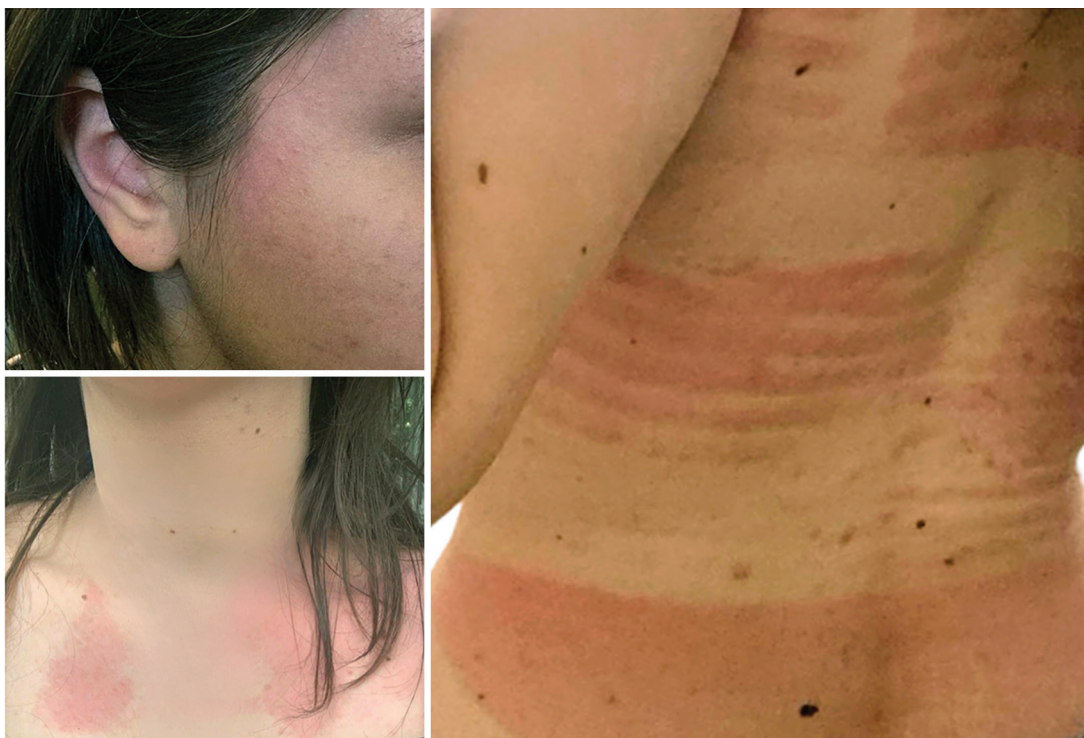Introduction

Solar urticaria (SU) is uncommon form of chronic inducible urticaria classified within the spectrum of physical urticarias [1]. Among other forms of chronic urticaria it accounts for less than 0.5% and 7% of all photodermatoses [2]. SU typically presents in young adults with a clear female predominance [3]. It is characterized by the rapid development of wheals, erythema and pruritus on sun-exposed skin areas within minutes of ultraviolet (UV) or visible light exposure [4]. The action spectrum, the range of wavelengths, that can provoke symptoms, is highly variable among individuals and can include UVA, UVB and visible light (wavelength of 280 nanometers to 600 nanometers) [5]. Given its low prevalence, SU must be carefully differentiated from more frequent photodermatoses, including polymorphic light eruption, porphyrias, drug-induced photosensitivity, and lupus-associated photosensitivity [6]. Although traditionally considered rare, recent large-series analyses demonstrate that visible light is one of the most frequent components of the action spectrum in solar urticaria, underscoring the need to routinely include visible-light phototesting in the diagnostic algorithm [7,8]. We present a well-documented case of visible light-induced SU to highlight the diagnostic pathway, the critical role of phototesting, and the management strategies for this condition.

Case Report

A 19-year-old female presented to our dermatology department with a two-month history of recurrent, intensely pruritic skin eruptions. The lesions appeared within 5-10 minutes of sun exposure, regardless of the season, and resolved spontaneously within 15-20 minutes after seeking shade. The wheals and erythematous plaques predominantly affected the face, the V-area of the neck, the extensor surfaces of the arms and the trunk (**Figure 1**).

Her medical history was unremarkable, and she was not taking any regular medications. There was no personal or family history of photodermatoses or atopic diseases. Physical examination revealed no active urticarial lesions at the time of consultation. However, firm stroking of the skin induced a linear wheal, confirming the presence of sympto-



Slika 1. Urtike na koži lica, leđa i dekoltea, sa jasno izraženom distribucijom u zonama izloženim sunčevoj scetlosti

Figure 1. Urticarial lesions involving the skin of the face, back and upper chest, with a clear predilection for photo exposed regions

standardizovanom protokolu. Izlaganje UVA zračenju (u dozama od 2,4 do 6,0 J/cm²) i UVB zračenju (u dozama od 200 do 1200 mJ/cm²) nije dovelo do pojave kožnih reakcija.

Fototestiranje na vidljivu svetlost sprovedeno je pomoću kalibrisanog halogenog projektora (talasne dužine 400–700 nm), postavljenog na udaljenosti od 10 cm od kože. Ispitivana površina kože bila je izložena svetlosti u trajanju od 10 minuta, uz unapred definisane parametre svetlosnog toka i ozračenja (2.500 ANSI lumena). Nakon dva uzastopna izlaganja, u roku od 10 minuta, razvila se reakcija u vidu urtika i eritema. Kožne promene su perzistirale oko sat vremena, čime je postavljena definitivna dijagnoza solarne urtikarije izazvane vidljivom svetlošću (**Slika 2**).

Sprovedena su opsežna laboratorijska ispitivanja u cilju isključivanja diferencijalnih dijagnoza. Kompletna krvna slika, C-reaktivni protein i testovi funkcije jetre bili su u granicama referentnih vrednosti. Radi isključivanja porfirija, urađena je detaljna analiza metabolizma porfirina, koja je pokazala normalne

matic dermatographism. The rest of the dermatological and systemic examination was normal. A comprehensive diagnostic workup was initiated. Phototesting was performed using a standardized protocol. Exposure to UVA (doses from 2.4 to 6.0 J/cm²) and UVB (doses from 200 to 1200 mJ/cm²) failed to provoke any cutaneous reaction. Visible-light phototesting was performed using a calibrated halogen projector (400–700 nm) positioned at a 10-cm distance. The affected skin area was exposed for 10 minutes under defined luminous flux and irradiance parameters (2500 ANSI Lumens), and a reproducible wheal-and-flare reaction developed within 10 minutes after irradiation in two consecutive exposures. The reaction persisted for approximately one hour, providing definitive confirmation of visible light-induced solar urticaria (**Figure 2**). Extensive laboratory investigations were conducted to rule out other causes. Complete blood count, C-reactive protein, and liver function tests were all within normal limits. To exclude porphyrias, a detailed por-

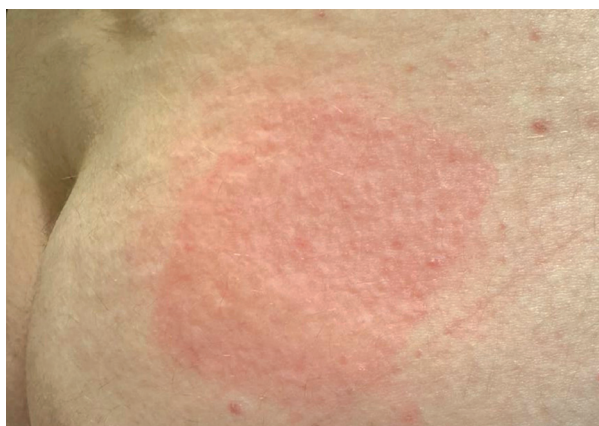
vrednosti ukupnih porfirina u urinu, koproporfirina, aminolevulinske kiseline i porfobilinogena. Imajući u vidu moguće preklapanje sa autoimunskim bolestima, sproveden je imunološki panel; antinuklearna antitela (ANA), ekstraktibilni nuklearni antigeni (ENA) i prošireni panel autoantitela bili su negativni.

Postavljena je dijagnoza solarne urtikarije izazvane isključivo vidljivom svetlošću. Terapijski pristup obuhvatao je primenu nesedirajućih antihistaminika druge generacije u maksimalnim dozama (do četiri tablete dnevno), uz striktnu fotoprotektivnu mere. One su podrazumevale svakodnevnu upotrebu širokospektralnih zaštitnih krema sa veoma visokim faktorom zaštite (SPF 50+), koje sadrže neprozirne fizičke filtere (cink-oksidi i titanijum-dioksidi) radi blokiranja vidljive svetlosti, kao i nošenje zaštitne odeće, širokih šešira i postavljanje fotoprotektivnih folija na prozore. Uz sprovedenu terapiju, pacijentkinja je navela značajno smanjenje učestalosti i intenziteta napada, uz postizanje zadovoljavajuće kontrole simptoma i značajno poboljšanje kvaliteta života.

Diskusija

Prikazani slučaj predstavlja detaljno ispitani primer solarne urtikarije izazvane isključivo vidljivom svetlošću. Dijagnoza je sa sigurnošću postavljena na osnovu karakteristične kliničke slike, isključivanja drugih fotodermatoza i ciljanog fototestiranja kojim je dokazana pojava eritema i urtika prilikom izlaganja vidljivoj svetlosti i izostanak reakcije na UVA i UVB svetlosno zračenje.

Akcioni spektar kod naše pacijentkinje, ograničen isključivo na vidljivu svetlost, predstavlja klinički značajan fenotip. Aktuelni podaci iz literature ukazuju da reakcija na vidljivu svetlost nije neuobičajen nalaz kod solarne urtikarije. Naprotiv, velike kliničke serije pokazuju da su UVA zračenje i vidljiva svetlost među najčešće identifikovanim okidačima ove bolesti [4,6–10]. Tako je, na primer, u obimnoj španskoj studiji Pereza-Feriolsa i saradnika [7] reakcija isključivo na vidljivu svetlost identifikovana kao najčešći fenotip, prisutan kod 71 pacijenta (31,7%) u kohorti od ukupno 224 ispitanika. Stoga, iako je solarna urtikarija u celini retko oboljenje, prikazani slučaj naglašava važan klinički imperativ: fototestiranja na vidljivu svetlost bi trebalo da bude sastavni deo standardne dijagnostičke obrade, kako bi se



Slika 2. Reakcija tipa urtike i eritema registrovana 10 minuta nakon fototestiranja primenom halogenog svetlosnog projektora

Figure 2. Wheal-and-flare reaction observed 10 minutes after exposure during phototesting with halogen light projector

phyrin metabolism analysis was performed, showing normal levels of total urine porphyrins, coproporphyrin, aminolevulinic acid and porphobilinogen. Given the potential overlap with autoimmune conditions, an immunological panel was requested; antinuclear antibodies (ANA), extractable nuclear antigen (ENA) screen and an extended autoantibody panel were all negative.

The patient was diagnosed with pure visible light-induced solar urticaria. Management consisted of high-dose, non-sedating second-generation H1-antihistamines (up to four times the standard dose) and rigorous photoprotective measures. These measures included the daily use of a broad-spectrum sunscreen with a very high sun protection factor (SPF 50+) containing opaque physical filters (zinc oxide/titanium dioxide) to block visible light, as well as the use of protective clothing, wide-brimmed hats and photoprotective window films. With this regimen, the patient reported a significant reduction in the frequency and severity of her outbreaks, achieving satisfactory symptom control and an improved quality of life.

Discussion

Our case provides a well-investigated example of a pure visible light-induced form of solar urticaria. The diagnosis was defini-

obezbedila tačna dijagnoza i omogućilo efikasno lečenje.

Patofiziološki mehanizmi kod solarne urtikarije, naročito kod podtipova izazvanih vidljivom svetlošću, još uvek nisu u potpunosti razjašnjeni i ostaju predmet aktuelnih istraživanja. Smatra se da uključuju reakciju preosetljivosti tipa I. Prema trenutno prihvaćenom modelu, fotoni stupaju u interakciju sa endogenim hromoforom u koži, pri čemu se on transformiše u fotoalergen. Ovaj antigen se potom vezuje za specifična IgE antitela na površini mastocita, što dovodi do njihove degranulacije i oslobađanja histamina i drugih inflamatornih medijatora [1,8,11,12]. Identitet ovog hromofora ostaje nepoznat i može varirati među pacijentima, što bi moglo objasniti interindividualnu varijabilnost akcionih spektara. Kod naše pacijentkinje, može se pretpostaviti se da je hromofor senzitivniji isključivo na talasne dužine unutar spektra vidljive svetlosti.

Novije studije ukazuju da, pored klasične IgE-posredovane aktivacije mastocita i IgE-nezavisni putevi, poput MRGPRX2-posredovane degranulacije mastocita, mogu uticati na heterogenost fenotipa solarne urtikarije, naročito kod pacijenata sa slabijim odgovorom na antihistaminike [13,14]. Prisustvo dermatografizma, koje je uočeno kod naše pacijentkinje, nije neuobičajeno kod hronične urtikarije i može ukazivati na generalno snižen prag degranulacije mastocita, potencijalno doprinoseći intenzivnijem odgovoru u sklopu solarne urtikarije [15].

Lečenje solarne urtikarije izazvane vidljivom svetlošću predstavlja poseban terapijski izazov, pre svega zbog odsustva standardizovanih smernica, što dovodi do varijabilnosti u terapijskim pristupima, često zasnovanim na kliničkom iskustvu lekara. Visoke doze nesedirajućih antihistaminika druge generacije smatraju se terapijom prvog izbora i kao u slučaju naše pacijentkinje, mogu obezbediti zadovoljavajuću kontrolu simptoma [2,16]. Međutim, značajan broj pacijenata sa solarnom urtikarijom, naročito onih kod kojih je akcioni spektar ograničen na vidljivu svetlost, često pokazuje nedovoljan odgovor na monoterapiju antihistaminicima. U takvim slučajevima neophodno je razmotriti primenu drugih terapijskih opcija.

Među ostalim terapijskim modalitetima, omalizumab se izdvojio kao najperspektivnija opcija, sa stopama odgovora od približno 50–70% kod pacijenata sa refraktornom solarnom urtikarijom. Ipak, kod pacijenata sa solarnom

tively established by a characteristic clinical history, targeted phototesting that demonstrated a negative response to UVA and UVB but a positive and reproducible reaction to visible light as well as the systematic exclusion of other photodermatoses.

The action spectrum in our patient, confined exclusively to visible light, represents a clinically significant phenotype. Current literature reveals that sensitivity to visible light is not an uncommon finding in solar urticaria. In fact, large clinical series have reported that UVA and visible light are among the most frequently identified triggers [4,6–10]. For instance, the comprehensive Spanish series by Pérez-Ferriols et al. [7] identified an exclusive visible light reaction as the single most prevalent phenotype, accounting for 71 patients (31.7%) in their cohort of 224. Therefore, while solar urticaria as a whole is a rare condition, our case underscores a critical clinical imperative, visible light sensitivity investigation via dedicated phototesting must be an integral part of the standard diagnostic workup to ensure accurate diagnosis and effective management.

The pathophysiology of SU, particularly the visible light subtype, is not yet fully understood and it remains an area of active research. It is believed to involve a type I hypersensitivity reaction. A currently accepted model proposes that photons interact with an endogenous chromophore in the skin, converting it into a photoallergen. This antigen then binds to specific IgE antibodies on mast cells, triggering degranulation and the release of histamine and other inflammatory mediators [1,8,11,12]. The identity of this chromophore is unknown and may vary between patients, which could explain the interindividual variability in action spectra. In our patient, the chromophore appears to be sensitive exclusively to wavelengths within the visible spectrum. Recent immunological insights suggest that, in addition to classic IgE-mediated mast cell activation, non-IgE-dependent pathways such as MRGPRX2-mediated mast cell degranulation may contribute to the heterogeneity of solar urticaria phenotypes, particularly in patients with suboptimal antihistamine responsiveness [13,14]. The coexistence of symptomatic dermatographism, as observed in our patient, is not uncommon in chronic urticaria and may indicate a generally lower mast cell degranulation threshold, potentially exacerbating the SU response [15].

urtikarijom izazvanom vidljivom svetlošću odgovor na terapiju je slabiji, što ukazuje na postojanje fenotipskih razlika u terapijskoj efikasnosti [17,18]. Optimalno lečenje solarne urtikarije omalizumabom najčešće zahteva duže trajanje terapije, pri čemu se kliničko poboljšanje može očekivati nakon tri do šest meseci kontinuirane primene, a u pojedinim slučajevima i povećanje doze kako bi se postigla zadovoljavajuća kontrola simptoma [19,20]. Druge terapijske opcije podrazumevaju ciklosporin kao i pažljivo odabrane protokole fototerapije usmerene ka izazivanju tolerancije. Važno je istaći da je NB-UVB fototerapija uglavnom neefikasna kod solarne urtikarije izazvane isključivo vidljivom svetlošću, budući da se talasne dužine NB-UVB fototerapije ne preklapaju sa akcionim spektrom pacijenata sa ovim oblikom SU. Nasuprot tome, tehnike izlaganja vidljivoj svetlosti ili protokoli zasnovani na UVA1 fototerapiji mogu dati povoljnije rezultate u cilju desenzibilizacije [7,21]. Ipak, i dalje su neophodne veće, kontrolisane studije kako bi se utvrdila dugoročna efikasnost i bezbednost ovih terapijskih pristupa. Fotoprotekcija predstavlja drugu neizostavnu komponentu lečenja. Standardne kreme sa zaštitnim faktorom prvenstveno apsorbuju UV zračenje i pružaju ograničenu zaštitu od vidljive svetlosti, osim ukoliko ne sadrže neprozirne mineralne filtere, poput titanijum-dioksida ili cink-oksida [22]. Iz tog razloga naglasili smo primenu, širokospektralnih zaštitnih krema formulisanih sa fizičkim blokatorima, uz dodatne mere fotoprotekcije, kao što su nošenje zaštitne odeće i širokih šešira, kao i postavljanje folija za prozore koje filtriraju vidljivu svetlost. Ove intervencije imale su ključnu ulogu u postizanju zadovoljavajuće kontrole simptoma kod naše pacijentkinje i ostaju neizostavan deo svako-dnevnog zbrinjavanja solarne urtikarije izazvane vidljivom svetlošću.

Zaključak

Prikazani slučaj predstavlja važan podsetnik da je pri evaluaciji pacijenata sa sumnjom na fotodermatoze, neophodno razmotriti ceo spektar svetlosti, uključujući i vidljivu svetlost. Temeljan dijagnostički pristup, koji obuhvata detaljno fototestiranje i sistematično isključivanje drugih sličnih stanja, od presudnog je značaja za postavljanje tačne dijagnoze. Odsustvo standardizovanih protokola za fototestiranje na vidljivu svetlost predstavlja jedno od glavnih ograničenja savremene kliničke pra-

Management of visible light-induced solar urticaria remains particularly challenging due to the absence of standardized treatment guidelines, resulting in considerable variability in therapeutic strategies that often depend on clinician experience. High-dose, non-sedating second-generation antihistamines are widely regarded as first-line therapy and, as in our patient, can provide satisfactory symptom control [2,16]. However, many patients with SU – especially those whose action spectrum is confined to visible light – are frequently refractory to antihistamines alone. In such cases, more advanced treatment options may be required.

Among second-line therapies, omalizumab has emerged as the most promising option, with reported response rates of approximately 50–70% in refractory SU. Nevertheless, patients with isolated visible-light sensitivity tend to show comparatively lower response rates, suggesting phenotype-specific variability in therapeutic responsiveness [17,18]. Optimal management of solar urticaria with omalizumab often involves both an extended treatment duration – with clinical response potentially requiring 3 to 6 months of continuous therapy – and, in certain cases, dose escalation to achieve adequate symptom control [19,20]. Other alternatives include cyclosporine and carefully selected phototherapy protocols aimed at inducing tolerance. Importantly, narrowband UVB phototherapy is generally ineffective in pure visible-light SU because its wavelengths do not overlap with the patient's action spectrum. In contrast, visible-light hardening techniques or UVA1-based regimens may offer better results when desensitization is pursued [7,21]. Larger studies are still needed to determine the long-term efficacy and safety of these approaches.

Photoprotection is another essential component of management. Standard sunscreens primarily absorb UV radiation and provide little protection against visible light unless they contain opaque mineral filters such as titanium dioxide or zinc oxide [22]. For this reason, we emphasized the use of tinted, broad-spectrum sunscreens formulated with physical blockers, along with additional measures such as protective clothing, wide-brimmed hats, and visible-light filtering window films. These interventions played a crucial role in achieving satisfactory symptom control in our patient and remain indispensable in the daily management of visible light-induced SU.

kse, naglašavajući potrebu za razvojem usaglašanih metodologija u budućim smernicama. Kod pacijenata sa solarnom urtikarijom izazvanom vidljivom svetlošću, terapijska strategija koja kombinuje visoke doze antihistaminika i rigoroznu fotoprotekciju usmerenu na blokiranje vidljive svetlosti može efikasno kontrolisati simptome i značajno unaprediti kvalitet života. Povećana svest o ovom retkom entitetu omogućiće raniju dijagnozu i pravovremenu primenu terapije.

Skraćenice

SU – solarna urtikarija
 UV – ultraljubičasta
 ANSI – Američki nacionalni zavod za standardizaciju
 ANA – antinuklearna antitela
 ENA – ekstraktibilni nuklearni antigeni
 SPF – zaštitni faktor od sunca
 IgE – imunoglobulin E

Literatura/References

- Muñoz M, Kiefer LA, Pereira MP, Bizjak M, Maurer M. New insights into chronic inducible urticaria. *Curr Allergy Asthma Rep.* 2024;24(8):457-69.
- Syed HA, Crane JS, Harris BW, Schlessinger J. Solar urticaria. In: StatPearls [Internet]. Treasure Island (FL): StatPearls Publishing; 2025 [cited 2026 Jan 6]. Available from <https://www.ncbi.nlm.nih.gov/books/NBK441986/>
- Pozderac I, Lugović-Mihić L, Artuković M, Stipić-Marković A, Kuna M, Ferček I. Chronic inducible urticaria: classification and prominent features of physical and non-physical types. *Acta Dermatovenereol Alp Pannonica Adriat.* 2020;29(3):141-8.
- Roelandts R. Diagnosis and treatment of solar urticaria. *Dermatol Ther.* 2003;16(1):52-6.
- Kojima M, Horiko T, Nakamura Y, Aoki T. Solar urticaria. The relationship of photoallergen and action spectrum. *Arch Dermatol.* 1986;122(5):550-5.

Conclusion

This case serves as an important reminder to consider the entire light spectrum, including visible light, when evaluating patients with suspected photodermatoses. A meticulous diagnostic approach involving detailed phototesting and excluding other similar conditions is crucial. The absence of standardized visible-light phototesting protocols represents a major limitation in current clinical practice, highlighting the necessity for harmonized methodologies in future guidelines. For patients with visible light-induced solar urticaria, a management strategy combining high-dose antihistamines and rigorous, visible light-blocking photoprotection can effectively control symptoms and significantly improve the patient's quality of life. Increased awareness of this rare entity will facilitate earlier diagnosis and appropriate intervention.

Abbreviations

SU – solar urticaria
 UV – ultraviolet
 ANSI – American National Standards Institute
 ANA – antinuclear antibodies
 ENA – extractable nuclear antigen
 SPF – sun protection factor
 IgE – immunoglobulin E

- Goetze S, Elsner P. Solar urticaria. *J Dtsch Dermatol Ges.* 2015;13(12):1250-3.
- Pérez-Ferriols A, Barnadas M, Gardeazábal J, de Argila D, Carrascosa JM, Aguilera P, et al. Solar urticaria: epidemiology and clinical phenotypes in a Spanish series of 224 patients. *Actas Dermosifiliogr.* 2017;108(2):132-9.
- Botto NC, Warshaw EM. Solar urticaria. *J Am Acad Dermatol.* 2008;59(6):909-20; quiz 921-2.
- Monfrecola G, Masturzo E, Riccardo AM, Balato F, Ayala F, Di Costanzo MP. Solar urticaria: a report on 57 cases. *Am J Contact Dermat.* 2000;11(2):89-94.
- Uetsu N, Nomura Y, Matsuyama Y, Okamoto H. Characteristics and clinical significance of augmentation spectra in solar urticaria. *J Dermatol.* 2020;47(4):369-77.
- Hawk JL, Eady RA, Challoner AV, Kobza-Black A, Keahey TM, Greaves MW. Elevated blood histamine levels and mast cell degranulation in solar urticaria. *Br J Clin Pharmacol.* 1980;9(2):183-6.

12. Komarow HD, Eisch AR, Young M, Nelson C, Metcalfe DD. Solar urticaria. *J Allergy Clin Immunol Pract.* 2015;3(5):789-90.
13. Subramanian H, Gupta K, Ali H. Roles of Mas-related G protein-coupled receptor X2 on mast cell-mediated host defense, pseudoallergic drug reactions, and chronic inflammatory diseases. *J Allergy Clin Immunol.* 2016;138(3):700-10.
14. Green DP, Limjunyawong N, Gour N, Pundir P, Dong X. A mast-cell-specific receptor mediates neurogenic inflammation and pain. *Neuron.* 2019;101(3):412-20.e3.
15. Chong WS, Khoo SW. Solar urticaria in Singapore: an uncommon photodermatosis seen in a tertiary dermatology center over a 10-year period. *Photodermatol Photoimmunol Photomed.* 2004;20(2):101-4.
16. Imamura S, Oda Y, Fukumoto T, Mizuno M, Suzuki M, Washio K, et al. Solar urticaria: clinical characteristics, treatment effectiveness, long-term prognosis, and QOL status in 29 patients. *Front Med (Lausanne).* 2024;11:1328765.
17. Casanova-Esquembre A, Lorca-Spröhnle J, Peñuelas-Leal R, Pérez-Ferriols A. Solar urticaria and omalizumab: a retrospective case-control study and follow-up. *Actas Dermosifiliogr.* 2024;115(9):931-2.
18. Kiefer L, Aulenbacher F, Terhorst-Molawi D, Giménez-Arnau AM, Gonçalo M, Fukunaga A, et al. Current treatment practices and efficacy in solar urticaria: insights from a patient survey. *Front Immunol.* 2025;16:1683524.
19. Snast I, Kremer N, Lapidoth M, Enk CD, Tal Y, Rosman Y, et al. Omalizumab for the treatment of solar urticaria: case series and systematic review of the literature. *J Allergy Clin Immunol Pract.* 2018;6(4):1198-204.e3.
20. Morgado-Carrasco D, Fustà-Novell X, Podlipnik S, Combalia A, Aguilera P. Clinical and photobiological response in eight patients with solar urticaria under treatment with omalizumab, and review of the literature. *Photodermatol Photoimmunol Photomed.* 2018;34(3):194-9.
21. Engler Markowitz M, Noyman Y, Khanimov I, Zahavi I, Davidovici B, Kassem R, et al. Efficacy of therapies for solar urticaria: a systematic review and meta-analysis. *J Clin Med.* 2025;14(16):5736.
22. Lyons AB, Trullas C, Kohli I, Hamzavi IH, Lim HW. Photoprotection beyond ultraviolet radiation: a review of tinted sunscreens. *J Am Acad Dermatol.* 2021;84(5):1393-7.

Received 10.01.2026.

Accepted 20.02.2026.